Colagenosis perforante reactiva.

Tratamiento con alopurinol

Dra. Marisol Otero*, Dra. María Luisa Gómez, Dr. Hugo N. Cabrera***, Dra. Sandra García******

* MÉDICA ESPECIALISTA EN MEDICINA INTERNA, RESIDENTE DE DERMATOLOGÍA.
** MÉDICA DERMATÓLOGA.
*** JEFE DEL SERVICIO DEL DERMATOLOGÍA.
**** MÉDICA DEL SERVICIO DE ANATOMÍA PATOLÓGICA.

HOSPITAL NACIONAL PROF. A. POSADAS. HAEDO. BUENOS AIRES

RESUMEN

Las enfermedades perforantes incluyen una variedad de procesos dermatológicos, caracterizados por la presencia del fenómeno de eliminación transepidérmica (FETE) de colageno, tejido elástico o tejido conjuntivo necrótico, implicando un desorden de la queratinización.

Se conocen 4 tipos clásicos de dermatosis perforantes: colagenosis perforante, elastosis perforans serpinginosa, foliculitis perforante y enfermedad de Kyrle. En los últimos años se agregó el concepto de dermatosis perforante adquirida, para aquellos cuadros adquiridos, presentes en la edad adulta, con manifestaciones clínicas variadas en asociación con enfermedades sistémicas como diabetes y/o insuficiencia renal.

Comentamos un caso de colagenosis perforante reactiva que presentó mejoría clínica con el uso de alopurinol

Palabras clave: enfermedades perforantes; colagenosis perforante reactiva; terapéutica; alopurinol.

RESUMO

As doenças perfurantes incluem uma variedade de processos dermatológicos, caracterizados pela presença do fenômeno de eliminação transepidérmica (FETE) de colageno, tecido elástico ou tecido conjuntivo necrótico, implicando uma desordem de queratinização.

Conhecem-se 4 tipos clássicos de dermatoses perfurantes: colagenose perfurante, elastose serpiginosa perfurante, foliculite perfurante e doença de Kyrle. Nos últimos anos acrescentou-se o conceito de dermatoses perfurante adquirida, para aqueles quadros adquiridos, presentes nas pessoas idosas, com manifestações clínicas variadas em associação com doenças sistêmicas como diabetes e/ou insuficiência renal.

Apresentamos um caso de colagenose perfurante reativa que apresentou melhoria clínica com o uso de allopurinol.

Palavras chave: doenças perfurantes; colagenose perfurante reativa; terapêutica; allopurinol.

SUMMARY

Perforating diseases include a variety of dermatoses characterized by the presence of transepidermal elimination of collagen, elastic tissue, or necrotic connective tissues, resulting in a keratinization disorder.

There are four typical perforating disorders: reactive perforating collagenosis (CPR), elastosis perforans serpiginosa (EPS), perforating folliculitis, and Kyrle's disease. In the last years, the concept of acquired perforating dermatosis was introduced for those conditions acquired in adulthood with different clinical manifestations in association with systemic diseases such as diabetes and/or renal failure.

A case of reactive perforating collagenosis which showed clinical improvement after treatment with allopurinol is reported.

Key words: perforating diseases; reactive perforating collagenosis; therapy; allopurinol.

INTRODUCCIÓN

Las dermatosis perforantes (DP), pueden ser hereditarias o adquiridas. La colagenosis perforante reactiva adquirida (CPRA) está frecuentemente asociada con diabetes (DBT) y/o insuficiencia renal (IR). Su patogenia es desconocida, existiendo varias teorías al respecto.

En cuanto a los esquemas terapéuticos, la mayoría son anecdóticos, ya que no hay hasta la fecha estudios bien diseñados.

Caso clínico

Paciente del sexo femenino de 63 años de edad, con antecedentes de diabetes insulino requiriente, hipertensión arterial, síndrome nefrítico y hepatitis C, es evaluada en el Servicio de Dermatología de nuestro Hospital, por una CPR diagnosticada en agosto de 2005. La paciente en todo momento de su enfermedad renal presentó función renal normal.

Examen físico: Lesiones generalizadas, pruriginosas, localizadas principalmente a nivel de miembros inferiores y glúteos. Dichas lesiones consisten en pápulas, algunas hiperpigmentadas con costra en su superficie, excoriaciones secundarias al rascado e hiperpigmentación residual. Observándose en algunas de las lesiones una disposición lineal: fenómeno de Köebner (Fotos Nº 1 y 2).

El estudio histopatológico mostró: Epidermis: Invaginación epidérmica que contiene en su interior detritus celulares e infiltrados inflamatorios. En la base de dicha invaginación se evidencian cambios degenerativos del colágeno. La epidermis vecina muestra ligera hiperplasia. Dermis: Infiltrados inflamatorios predominantemente linfocitarios y de distribución perivascular. (Foto Nº 3)

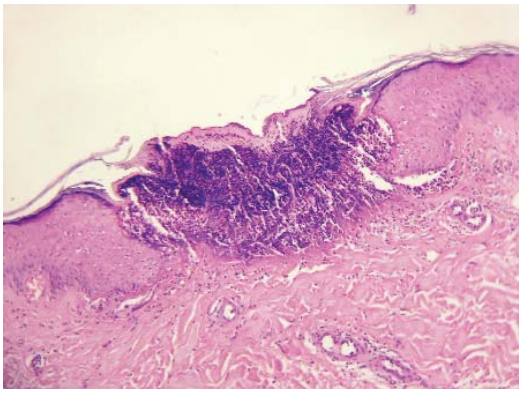

Foto Nº 3: Histopatología.

Foto Nº 1: Importante compromiso de extremidades inferiores y glúteos. Pápulas de superficie costrosa. Lesiones de disposición lineal (F. Köebner).

Foto Nº 2: Lesiones en abdomen y muslos. Detalle

La paciente realizó durante 2 meses tratamiento con antihistamínicos, corticoides tópicos (triamcinolona 0.1% crema) y emolientes. Paralelamente se encontraba en seguimiento con el Servicio de Diabetes, Nefrología y Gastroenterología. Pese a los tratamientos instaurados y a la optimización de su cuadro metabólico (especialmente adecuados valores de glucemia, hemoglobina glicosilada, proteinuria e hipertensión arterial) la paciente no presentaba mejoría de la enfermedad, decidiéndose iniciar alopurinol 100 mg/día.

Tratamiento: Se indica alopurinol 100 mg/día, suspendiéndose antihistamínicos y tratamientos tópicos. Luego de 2 meses de tratamiento la paciente presenta mejoría clínica evidente (disminución del prurito y del número de lesiones) (Fotos Nº 4 y 5).

Seguimiento: A los 5 meses, la paciente se encuentra asintomática y sin recidiva clínica ni histológica con un seguimiento y manejo multidisciplinario.

Fotos Nº 4 y 5: Control al 2do. mes de tratamiento. Notoria mejoría.

COMENTARIOS

Las dermatosis perforantes se caracterizan por la presencia de puntos de disrupción de la epidermis, tanto folicular como extrafolicular, por donde se elimina colágeno, fibras elásticas y/o tejido conectivo necrótico, desde la dermis. Este mecanismo fue descripto por Mehregan en 1968 como fenómeno de eliminación transepidérmica (FETE)[1].

La etiología es desconocida y se postulan diferentes teorías. La presencia de sustancias extrañas en dermis, células inflamatorias, fibras elásticas y colágenas modificadas y hasta alteraciones del folículo piloso, serían disparadores de este fenómeno.

En el caso de nuestra paciente portadora de una CPR, la vasculopatía asociada a su diabetes acompañada por el trauma que origina el rascado, serían inductores y factores determinantes en la producción de la enfermedad. En el contexto de una dermis comprometida por microangiopatía, el trauma secundario al rascado desencadenaría necrosis, siendo este material necrótico rápidamente eliminado[2]. Además la liberación de enzimas lisosomales (colagenasa-elastasa) y la sobrexpresión de factores de crecimiento y transformante beta 3 (TGFb3), también parecen contribuir al FETE[3].

La CPR adquirida es una patología de baja frecuencia o subdiagnosticada. Se trata de una dermatosis autoresolutiva recurrente y muy pruriginosa que ocurre en especial en pacientes con insuficiencia renal y/o diabetes, pero también con menor frecuencia asociada a enfermedad de Hodgkin, SIDA, hipotiroidismo, hepatopatías crónicas y síndrome de Down, entre otras[4].

Afecta principalmente la piel y excepcionalmente las mucosas. Las lesiones cutáneas consisten en pápulas queratósicas de 2 a 8 mm, muy pruriginosas habitualmente de color piel normal, que aumentan de tamaño tornándose umbilicadas y al remitir dejan como secuela una hiperpigmentación residual. Se localizan con mayor frecuencia en extremidades, fundamentalmente en sitios sometidos a traumatismos. La presencia de lesiones de distribución lineal sugieren un fenómeno de Köebner. Recientemente se han reportado lesiones gigantes tipo placas[11].

La histopatología varía de acuerdo al momento evolutivo, recomendándose realizar más de una biopsia a lo largo de la enfermedad. Generalmente se observa una depresión central epidérmica, en forma de copa, con un tapón paraqueratósico con detritus basófilos y colágeno generalmente alterado. La eliminación de fibras colágenas se evidencia perpendicular a la base de la perforación.

En cuanto a la terapéutica, si bien la enfermedad es autorresolutiva, algunos pacientes requieren tratamiento sistémico a fin de romper el ciclo de prurito-rascado-inflamación. Las publicaciones acerca de los tratamientos son escasas y con resultados clínicos variados. Fueron utilizados antibióticos (tópicos y sistémicos), queratolíticos, retinoides (tópicos y sistémicos), talidomida, fototerapia y alopurinol entre otros[4, 5, 6, 7, 8].

En el caso del alopurinol, la respuesta terapéutica favorable es independiente de las cifras de ácido úrico plasmático. El aumento del estrés oxidativo y de los productos finales glicosilados causados por la diabetes, sumado a la inadecuada eliminación de éstos en pacientes con enfermedad renal asociada, serían responsables

de los cambios histopatológicos de esta enfermedad.

El alopurinol actuaría disminuyendo el daño y la modificación del colágeno por sus efectos antioxidantes (disminución de la formación de superóxidos, de la oxidación del glutatión y de la glicosilación de la hemoglobina). La hiperglucemia tanto in vivo como in vitro resulta de la formación de colágenos modificados. Adicionalmente, tanto en sangre como en lesiones cutáneas de CPR, los pacientes diabéticos tienen un incremento de la actividad enzimática xantino oxidasa, lo que da lugar a efectos terapéuticos beneficiosos adicionales a este nivel[8, 9, 10, 11].

CONCLUSIÓN

El caso presentado plantea la dificultad terapeútica que existe en estos pacientes. Las publicaciones acerca de las terapeúticas son escasas, con resultados clínicos variados y fundamentalmente se tratan de reportes de casos.

Consideramos importante evitar esquemas terapéuticos con efectos colaterales nocivos, dado que la dermatosis en sí misma es inocua, autolimitada y se presenta generalmente en pacientes con serias enfermedades de base y polimedicados.

Nuestra paciente obtuvo excelente respuesta clínica con el alopurinol 100 mg/día, pero entendemos que se necesitarán estudios clínicos apropiados para poder estandarizar su uso en esta enfermedad.❑

BIBLIOGRAFÍA

1. *Gómez ML, Busso SP, Santoro G, García S, Cabrera HN. Dermatosis perforantes en pacientes con insuficiencia renal crónica durante el tratamiento hemodialítico. Dermatología Argentina 1996; Vol II, N° 2.*
2. *Querings K, Balda BR, Bachter D. Treatment of acquired reactive perforating collagenosis with allopurinol. Br J Dermatol 2001; 145 Issue 1: 174.*
3. *Kawakami T, Soma M, Mizoguchi R. Immunohistochemical analysis of transforming growth factor b3 expression in acquired reactive perforating collagenosis. Br J Dermatol 2001 Jan;144 (1): 197-9.*
4. *Bayramgürler D, Apaydin R, Cetiner D, Zincirci C. Narrowband ultraviolet phototherapy for acquired perforating dermatosis. Australas J Dermatol. 2003 Feb;44 (1): 76-8.*
5. *Gonul M, Cakmak SK, Gul U y col. Two cases of acquired perforating dermatosis treated with doxycycline therapy. Int J Dermatol. 2006 Dec;45 (12): 1461-3.*
6. *Salchell A, Crolly K, Lee S. Reactive perforating collagenosis: A condition that may be underdiagnosed. Australasian Journal of Dermatol 2001; 42: 284-287.*
7. *Silva SR, Viann PC, Lugon NV y col. Thalidomide for the treatment of uremic pruritus: a crossover randomized double-blind trial. Nephron. 1994; 67(3):270-3.*
8. *Munch M, Balslev E, Jemec GB. Treatment of perforating collagenosis of diabetes and renal failure with allopurinol. Clin Exp Dermatol. 2000; 25: 615-616*
9. *Desco HC, Asensi M, Marquez R y col. Xanthine oxidase is involved in free radical production in type 1 diabetes: protection by allopurinol. Diabetes. 2002 Apr;51(4):1118-24.*
10. *Iyoda M, Hayashi F, Kuraki A y col. Acquired reactive perforating collagenosis in a nondiabetic hemodialysis patient: successful treatment with allopurinol. Am J Kidney Dis. 2003 Sep; 42(3): E11-3.*
11. *Hoque SR, Ameen M, Holden CA. Acquired reactive perforating collagenosis: four patients with a giant variant treated with allopurinol. Br J Dermatol 2006; 154: 759-762.*
12. *Eigentler TK, Metzler G, Brossart P, Fierlbeck G. Adquired perforating collagenosis in Hodgkin´s disease.J Am Acad Dermatol 2005 May;52(5):922.*
13. *Theile-Oche S, Schneider LA, Reinhold K, Hunzelmann N, Krieg T, Scharffetter Kochanek K. Acquired perforating collagenosis: is it due to damage by scratching? Br J Dermatol. 2001 Jul; 145(1):173-4.*